

Malformations pulmonaires

Malformations pulmonaires

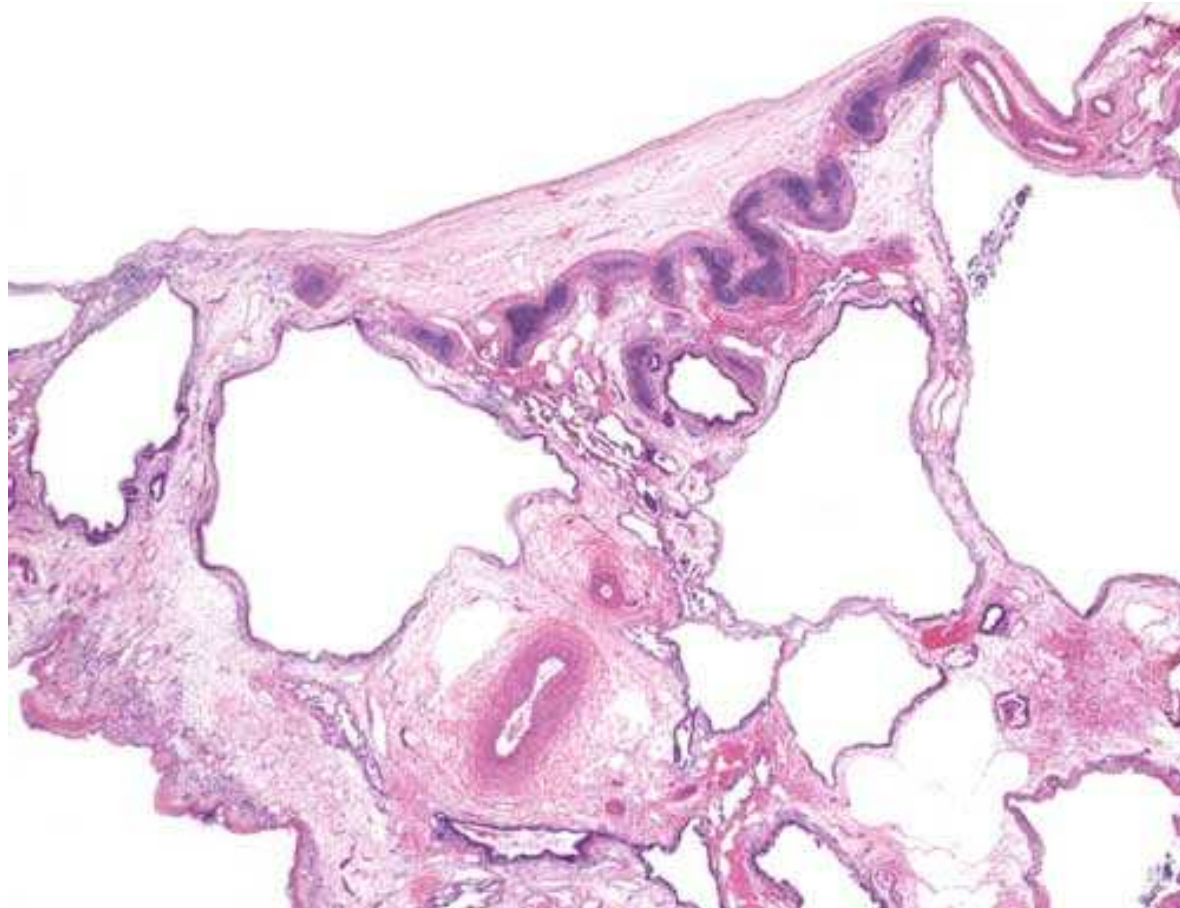
- Agénésie pulmonaire
- Hypoplasie pulmonaire
- Anomalies de lobation, de forme, de localisation
- Malformations vasculaires
- Séquestration (Extralobaire / Intralobaire)
- Emphysème lobaire congénital
- Malformation adénomatoïde kystique
- Blastome pleuro-pulmonaire type 1

Malformations pulmonaires

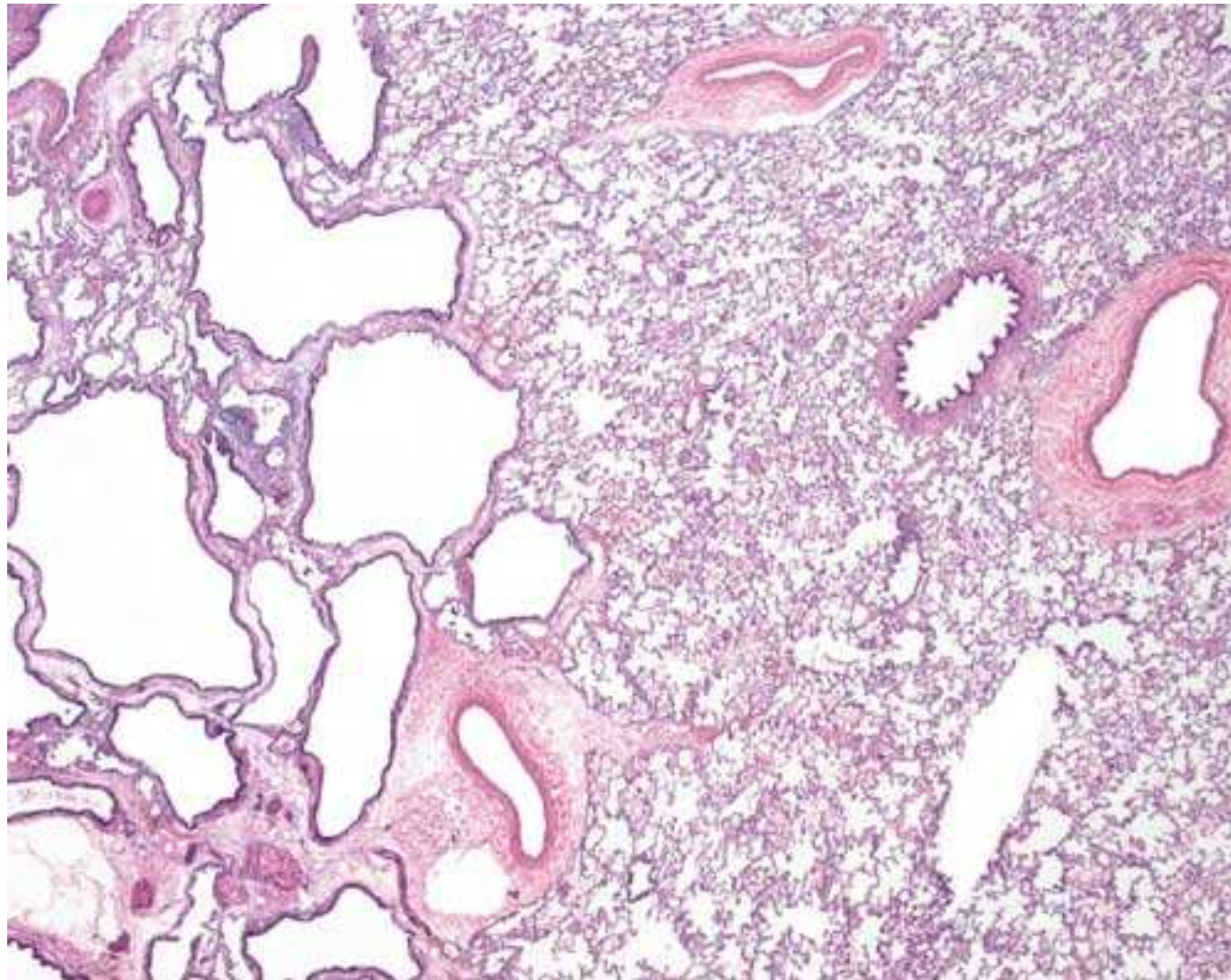
- Agénésie pulmonaire
- Hypoplasie pulmonaire
- Anomalies de lobation, de forme, de localisation
- Malformations vasculaires
- Séquestration (Extralobaire / Intralobaire)
- Emphysème lobaire congénital
- Malformation adénomatoïde kystique
- Blastome pleuro-pulmonaire type 1

Malformation adénomatoïde kystique du poumon (MAKP)

Congenital pulmonary airway malformation (CPAM)

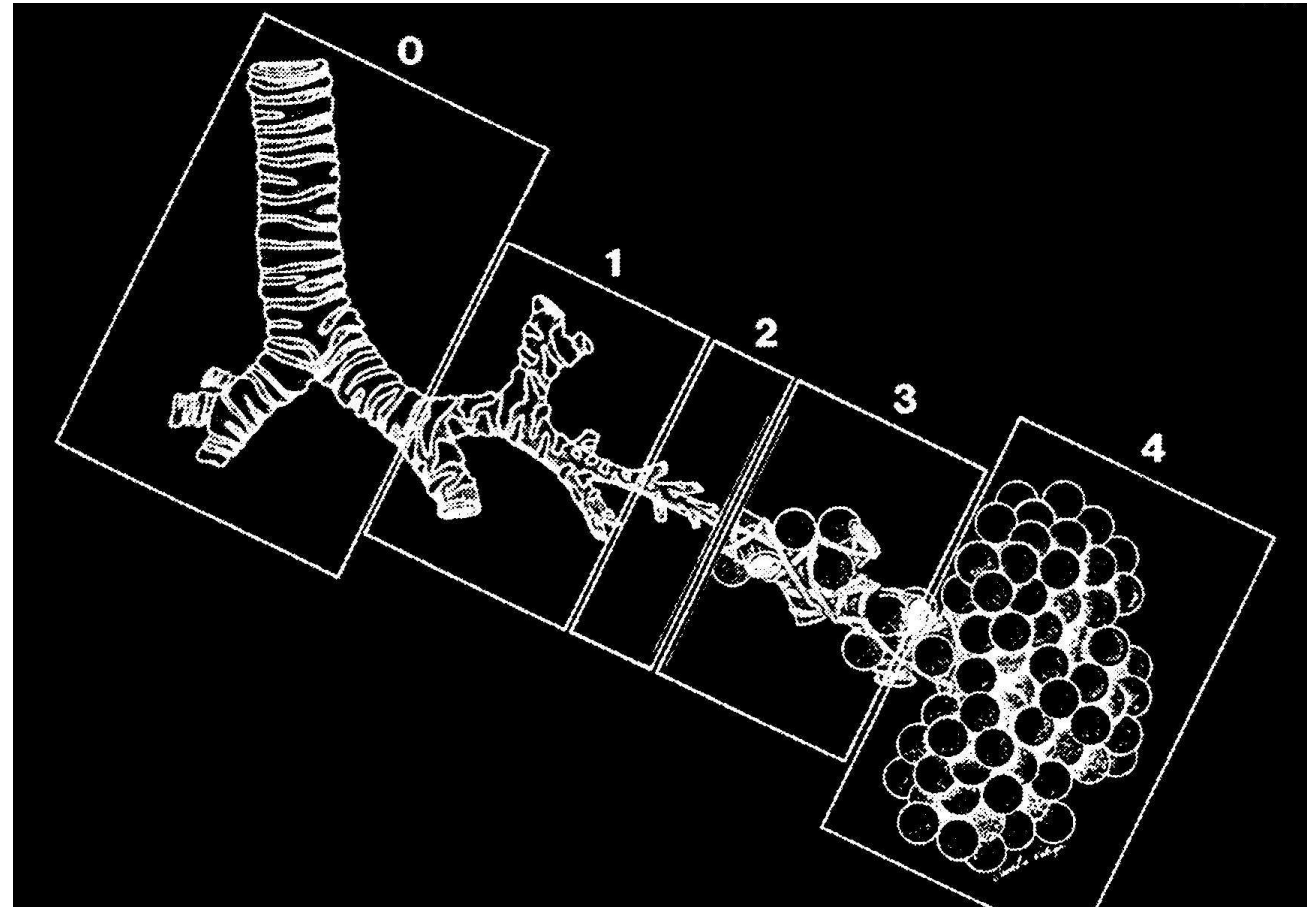



Malformation adénomatoïde kystique (MAKP)



Classification de Stocker

- Congenital pulmonary airway malformation



Pathologie - Critères communs

- Groupe de travail « Pathologie »
- Centre de référence
- Classification commune
 - Critères communs
- Relecture commune
- Site Web dédié

Critères communs

- Cavités kystiques
 - Taille
 - Revêtement
- Zones interkystiques
- Parenchyme adjacent
- Contexte malformatif

Revêtement kystique

- Morphologie
 - Epithélium cylindrique (respiratoire cilié)
 - Epithélium mucosecrétant
 - Revêtement pneumocytaire
 - Revêtement cuboïde
 - Festonnage - Distension
- Immunohistochimie
 - SP-C / TTF-1 / Autres

Zones interkystiques

- Cartilage
- Cellules fusiformes
 - Ki-67 (MIB1)
- Muscle lisse / Muscle strié
- Autres cellules

Questions connexes

- Congenital High Airway Obstruction Sequence (CHAOS)
- Séquestrations
- Contexte malformatif
 - Formes syndromiques
 - Associations

Agenda

- Avril 2010:
 - Constitution du groupe
 - Centralisation des lames
 - Relecture commune
- 2010: Constitution du site Web
- 2011: Lames virtuelles
 - Plateforme Aurora

